

# Score Hémorragique Patient PTI aux Urgences

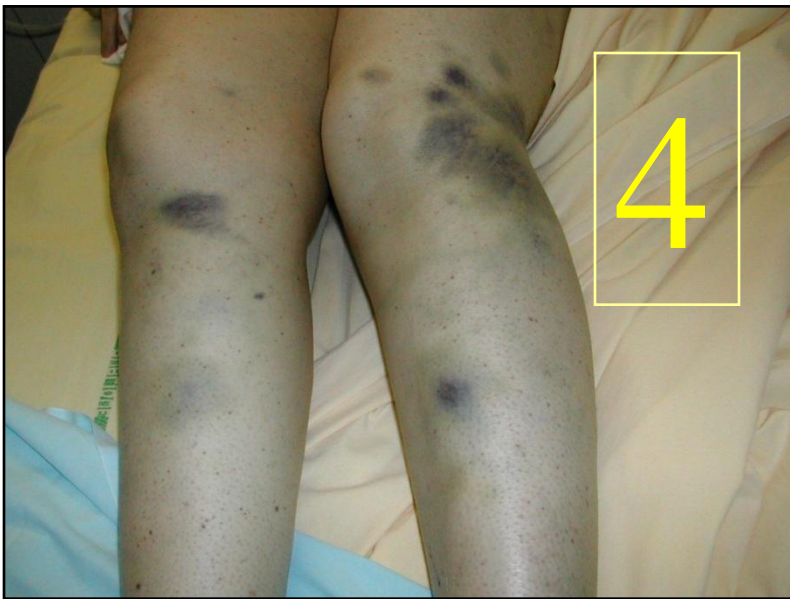
Centre de Référence  
Groupe d'Étude des Cytopénies  
AutoImmunes de l'Adulte

Juillet 2009

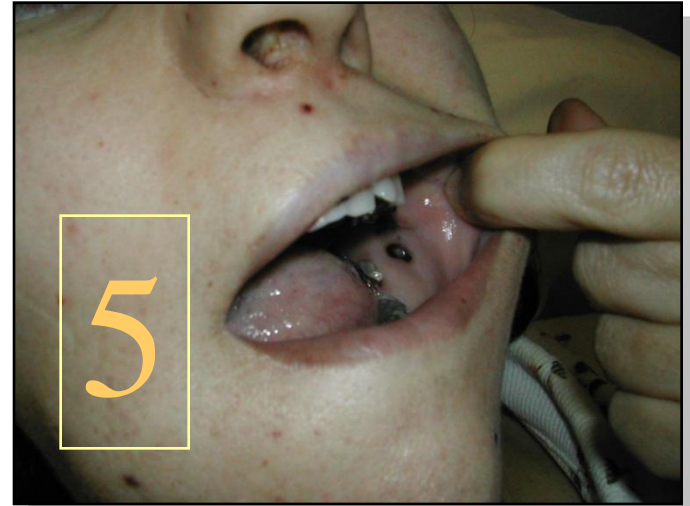# Mode d'emploi

- Patient PTI aux Urgences et Plaquettes <30G/L
  1. Calculer le score hémorragique en additionnant les items les plus graves.
    - *Par ex : Épistaxis bilatérale > unilatérale → compter 3*
  2. Si score <8 corticoïdes,  
>8 Immunoglobulines + corticoïdes

|  |                       |  |                |
|--|-----------------------|--|----------------|
| Age > 65 ans<br>Age > 75 ans   | 2<br>5                | Ménométrorragies sans<br>déglobulisation<br><b>Ménométrorragies avec – 2 g<br/>d’Hb</b>    | 4<br><b>10</b> |
| Purpura cutané localisé*<br>Purpura ecchymotique localisé*<br>Purpura pétéchiol 2 localisations (ex :<br>Thorax+jambes)*<br>Purpura généralisé ou extensif sous traitement*<br><b>Purpura ecchymotique diffus*</b> | 1<br>2<br>2<br>3<br>4 | Hémorragie digestive sans perte Hb<br><b>Hémorragie digestive avec – 2g<br/>Hb ou choc</b> | 5<br><b>15</b> |
| Epistaxis unilaterale*<br>Epistaxis bilaterale*  | 2<br>3                | Saignement au fond d’œil<br><b>Hémorragie cerebromeningée</b>                              | 5<br><b>15</b> |
| Lésion purpurique intrabuccale isolée<br>Bulles hémorragiques endobuccales et/ou<br>gingivorragies   | 2<br>5                |  |                |
| Hématurie macroscopique<br><b>Hématurie macroscopique avec perte Hb &gt; 2g/dl</b>   | 4<br><b>10</b>        |  |                |



+

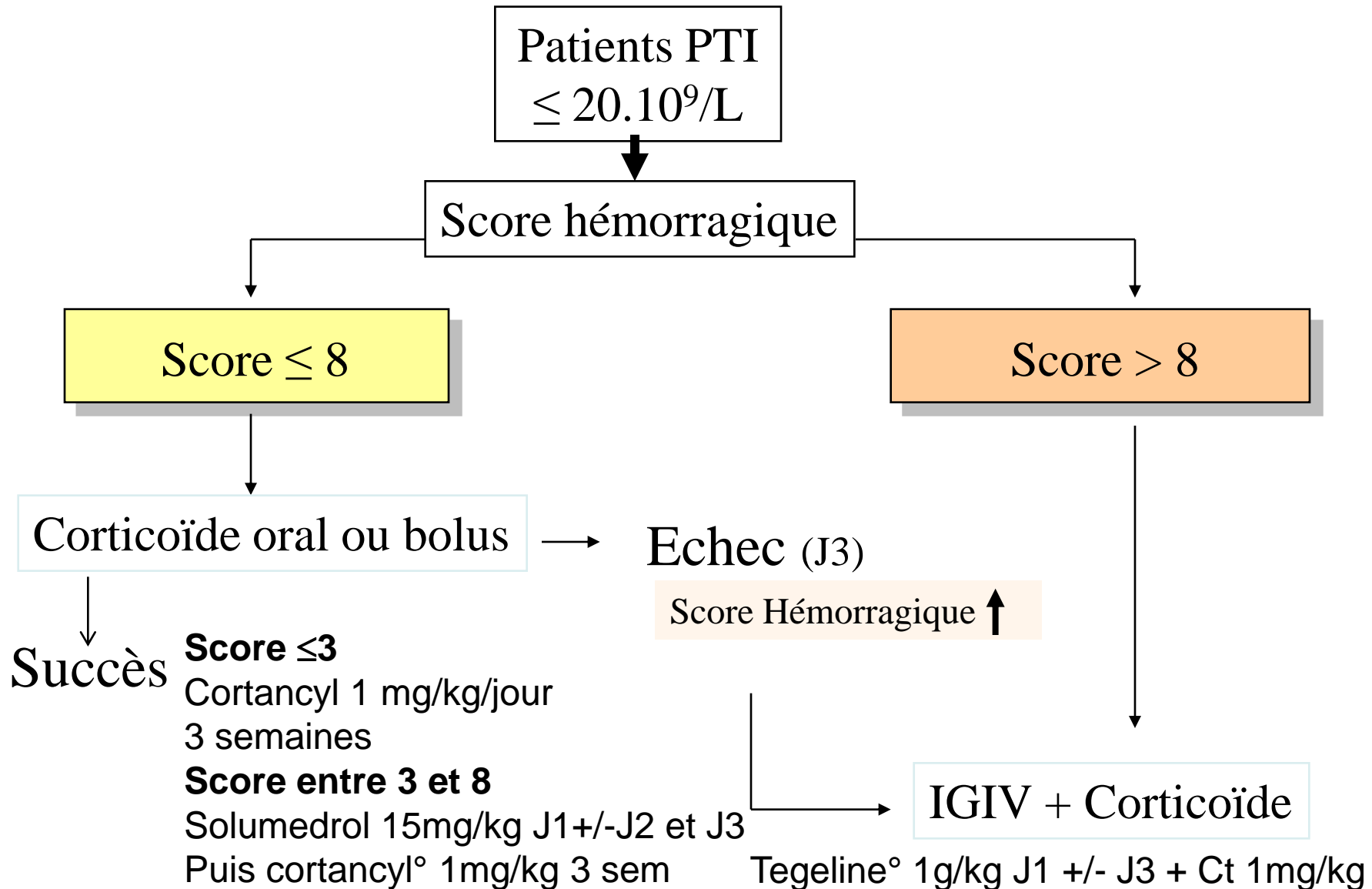


|   |          |   |    |
|---|----------|---|----|
| Age > 65 ans  | 2        | Ménométrorragies sans déglobulisation     | 4  |
| Age > 75 ans  | 5        | Ménométrorragies avec – 2 g d'Hb          | 10 |
| Purpura cutané localisé*                                      | 1        | Hémorragie digestive sans perte Hb        | 5  |
| Purpura ecchymotique localisé*                                | 2        | Hémorragie digestive avec – 2g Hb ou choc | 15 |
| Purpura pétéchiial 2 localisations (ex : Thorax+jambes)*      | 2        |   |    |
| Purpura généralisé ou extensif sous traitement*               | 3        |   |    |
| <b>Purpura ecchymotique diffus*</b>                           | <b>4</b> |   |    |
| Epistaxis unilaterale*  | 2        | Saignement au fond d'œil                  | 5  |
| Epistaxis bilaterale*   | 3        | Hémorragie cerebromeningée                | 15 |
| Lésion purpurique intrabuccale isolée                         | 2        |   |    |
| <b>Bulles hémorragiques endobuccales et/ou gingivorragies</b> | <b>5</b> |   |    |
| Hématurie macroscopique                                       | 4        |   |    |
| Hématurie macroscopique avec perte Hb > 2g/dl                 | 10       |   |    |

=

9

# Traitement en fonction du score hémorragique.



# Référence

Assessment of a therapeutic strategy for adults with severe autoimmune thrombocytopenic purpura based on a bleeding score rather than platelet count. Khellaf M, Michel M, Schaeffer A, Bierling P, Godeau B. **Haematologica** 2005; 90(6): 829-32.

[Telecharger l'article intégral](#)